

Singuläre Vertikalinzision bei der Entfernung unterer dritter Molaren

Für den chirurgischen Zugang bei der Osteotomie unterer dritter Molaren stehen verschiedene Schnittführungen zur Verfügung, die das anschließende Lappendesign definieren. Ein in diesem Zuge gebildeter Mukoperiostlappen sollte eine gute Übersicht, die Schonung anatomischer Strukturen und den komplikationslosen Nahtverschluss gewährleisten. Die singuläre Schnittführung erfüllt diese Voraussetzungen und ermöglicht einen maximalen Schutz des Nervus lingualis bei der Entfernung unterer dritter Molaren.

Dr. med. dent. Daniel Pagel, M.Sc., Dr. med. Klaus Herrligkoffer/Berlin

Summary

Various surgical access routes are available for an osteotomy of lower third molars. These routes define the subsequent flap design. The mucoperiosteal flap thus formed should provide a good overview and ensure the conservation of anatomical structures and complication-free suturing. The surgical route presented in this contribution dispenses with the retromolar incision. Instead, a single vertical incision, extending perpendicularly and straightly, is made into the vestibule in the distobuccal line angle of the lower second molar. Subsequently, a mucoperiosteal flap is formed by extending the single incision in retral and lingual direction. The single-incision surgical route ensures maximal protection of the lingual nerve, affords a good overview and complication-free suturing on the bony substrate.

Die Indikation zur Entfernung unterer Weisheitszähne wird aus unterschiedlichen Gründen gestellt. Eine prophylaktische Entfernung asymptomatischer Weisheitszähne wird dabei kontrovers diskutiert.^{1,2} Durch ein evolutionsbedingtes Missverhältnis zwischen Kiefergröße und Zahngröße kommt es häufig zu Halb- oder Totalretentionen oberer und unterer dritter Molaren. In der Folge können sich perikoronare Entzündungen (Perikoronitis) und follikuläre Zysten bilden. Bei einer Teilretention und dem damit erschwerten Durchbruch (Dentitio difficilis) ist die Gefahr einer Schlupfwinkelinfektion zudem erhöht. Des Weiteren finden sich kieferorthopädische Indikationen.

Aufgrund der kompromittierten Hygienefähigkeit ist die Kariesprävalenz bei vollständig durchgebrochenen Weisheitszähnen erhöht. Eine Kariestherapie ist jedoch aufgrund der häufig schwierigen Zugänglichkeit kompromissbehaftet und selten lege artis durchzuführen. Somit kommt bei diesen Zähnen die Entfernung als Behandlungsalternative in Betracht. Dabei ist eine konventionelle Extraktion möglich. Bei halb- oder totalretinierten unteren Weisheitszähnen hingegen ist die operative Entfernung unumgänglich.

Bei der chirurgischen Entfernung dritter Molaren stehen dem Operateur verschiedene Operationstechniken zur Verfügung. Hierbei unterscheiden sich in der Therapie sowohl die Schnittführung, respektive die daraus resultierende Lappenform, als auch die Art der Osteotomie.

Operatives Vorgehen

Schnittführung

Die Anforderungen an die gewählte Schnittführung implizieren anatomische, präventive und operationstechnische Aspekte. Eine gute Übersicht, die Schonung anatomischer Nachbarstrukturen und der Nahtverschluss auf knöcherner Unterlage erfüllen die Voraussetzungen für ein atraumatisches Vorgehen und eine optimale Wundheilung.

Schnittführungen waren in der Vergangenheit Gegenstand verschiedener Untersuchungen.⁷⁻¹⁵ In der Literatur werden unterschiedliche Inzisionen für die operative Weisheitszahnentfernung beschrieben.³⁻⁶ Unabhängig vom mesialen Anteil der Inzision ist diese häufig kombiniert mit einer retromolaren Entlastungsinzision und

Weisheitszahnschnittführung	
mit retromolarer Entlastungsinzision	ohne retromolare Entlastungsinzision
L-shaped flap	Comma shaped Incision flap (Nageshwar 2002 ⁴)
Szmyd flap	Vestibular tongue shaped flap (Berwick 1966 ⁵)
Modified Szmyd flap	
Wards Incision (Bayonetflap)	
Modified Wards Incision (Three cornered flap)	
Envelope flap (Szmyd 1971 ³)	
Groves and Moore flaps ⁶	

Tab. 1

nur wenige in der Literatur beschriebene Schnittführungen verzichten auf eine distale Entlastungsinzision (Tabelle 1).

Lappenpräparation

Die Bildung eines Mukoperiostlappens ist essenzieller Bestandteil der chirurgischen Weisheitszahnentfernung. Entsprechend der durch die Inzision vorgegebenen Outline erfolgt die stumpfe, auf Os geführte Präparation mittels Raspatorium. Ein Quetschen oder gar Einreißen des Lappens ist dabei zu vermeiden, denn eine atraumatische, vollschichtige Lappenpräparation ist Voraussetzung für einen komplikationslosen Wundheilungsverlauf. Nach erfolgter Lappenpräparation müssen alle für die Osteotomie erforderlichen Strukturen übersichtlich dargestellt sein.

Osteotomie

Die Osteotomie der unteren Weisheitszähne, respektive die Entfernung der umliegenden knöchernen Strukturen, kann mit rotierenden Instrumenten oder Meißeln erfolgen.¹⁶

Die Piezochirurgie stellt eine weitere atraumatische Alternative zu den oben genannten Verfahren dar.¹⁷ Bei bestimmten Verlagerungen sind zusätzliche Odontomien oder Zahnsektionen erforderlich.

Iatrogene Schädigungen des Nervus lingualis

Die häufigste Ursache für die Schädigung des Nervus lingualis ist die Entfernung unterer dritter Molaren.¹⁸ Ursache hierfür ist eine zu weit medial oder lingual geführte retromolare Entlastungsinzision, welche die Gefahr einer iatrogenen irreversiblen Nervschädigung impliziert.¹⁹ Zudem sind die linguale Retraktion mittels Raspatorium oder das versehentliche Abgleiten mit rotierenden Instrumenten potenzielle Gefahrenquellen für iatrogen ausgelöste Nervenläsionen.¹⁹⁻²¹ Tief implaktierte Zähne erhöhen das Risiko einer operativen Lingualisschädigung.²²

Eine intranervale Lokalanästhesie kann ebenfalls zu neurologischen Ausfallerscheinungen führen.²³ Die operative Erfahrung des Behandlers scheint ein weiterer Faktor für mögliche iatrogene Schädigungen des Nervus lingualis zu sein.²⁴⁻²⁷ Brann und Mitarbeiter²⁸ stellten außerdem eine höhere Inzidenz an Nervenläsionen unter Vollnarkose fest.

Singuläre Inzision ohne retromolare Inzision

Die in diesem Artikel beschriebene Schnittführung verzichtet auf die retromolare Inzision (Abb. 1) und besteht aus einer einzigen Inzision. Diese wird ausgehend vom distobukkalen line angle des Zahnes 7 senkrecht und geradlinig auf Os ins Vestibulum geführt. Mit einem Raspatorium wird dann strikt auf Os ein vollschichtiger Lappen nach distal, retral und lingual präpariert (Abb. 2-11). Zur verbesserten Übersicht kön-

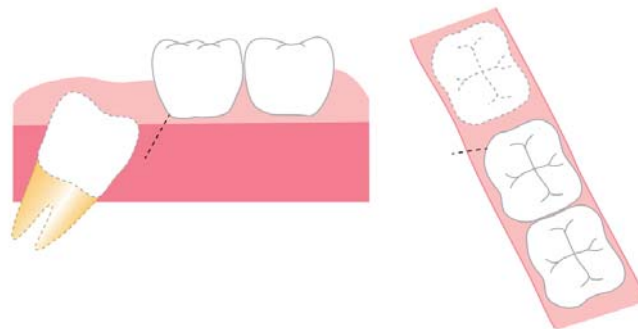


Abb. 1: Schemazeichnung singuläre Inzision.

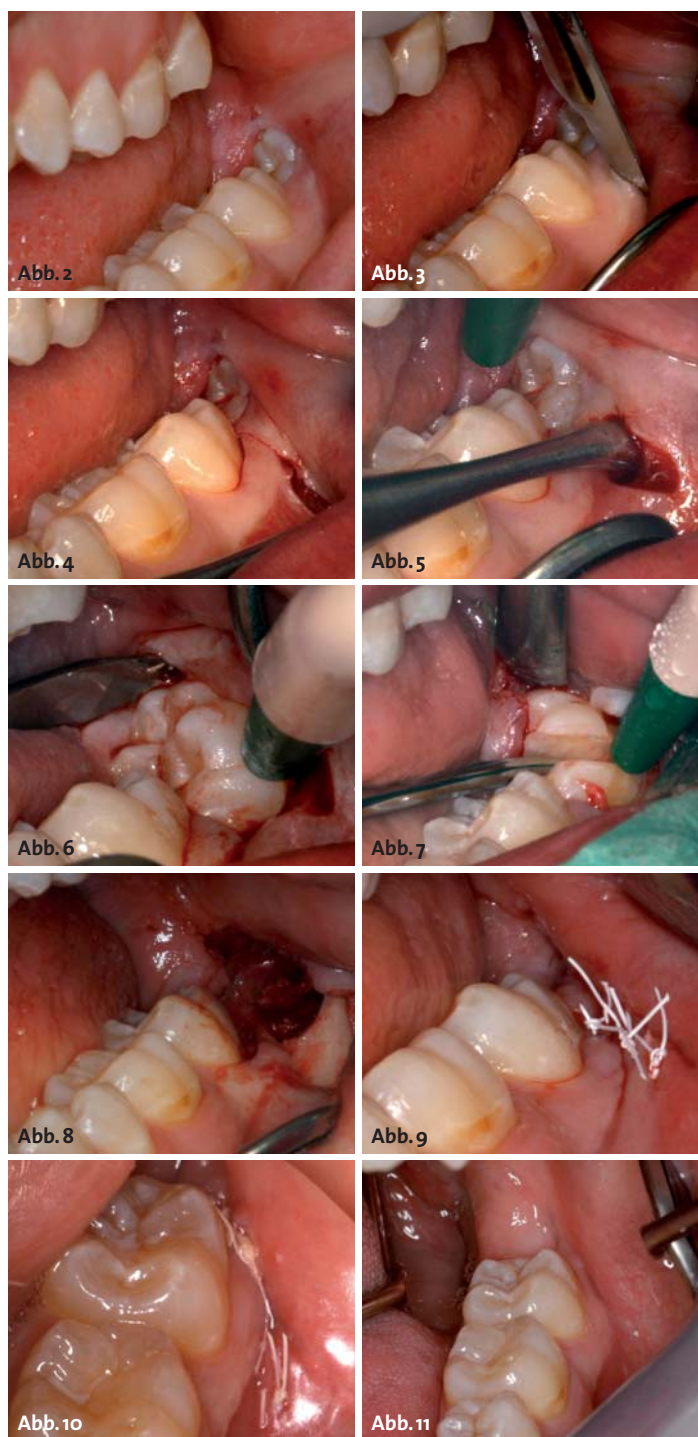


Abb. 2-4: Singuläre Inzision in Regio 37. – Abb. 5 und 6: Präparation Mukoperiostlappen. – Abb. 7: Zustand nach Hemisektion. – Abb. 8: Zustand nach Entfernung Regio 38. – Abb. 9: Nahtverschluss. – Abb. 10: Eine Woche postoperativ. – Abb. 11: Zwei Monate postoperativ.

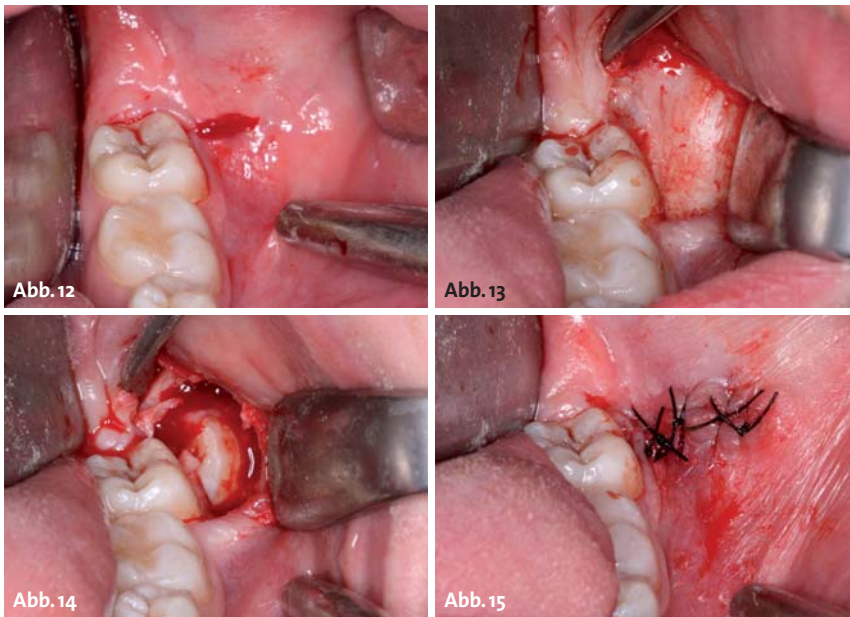


Abb. 12: Singuläre Inzision. – **Abb. 13:** Lappenpräparation einschließlich bukkal 37. – **Abb. 14:** Operative Darstellung 38. – **Abb. 15:** Nahtverschluss.

nen bei Bedarf die Inzision nach mesial sulkulär fortgesetzt und die Lappenpräparation auf den Zahn 7 ausgedehnt werden (Abb. 12–15). Nach Osteotomie und Zahnentfernung erfolgt die Reposition des Lappens in seine Ausgangslage. Mit zwei bis vier Einzelknopfnähten erfolgt ein komplikationsloser Nahtverschluss auf knöcherner Unterlage (Abb. 9 und 15).

Diskussion

Für die operative Weisheitszahnentfernung unterer dritter Molaren sind in der Literatur verschiedene Operationstechniken beschrieben. Diese differieren in der Schnitfführung und der korrespondierenden Lappenpräparation. Weitere Unterschiede finden sich in der Osteotomietechnik. Einige Untersuchungen zeigten keine signifikanten Unterschiede zwischen den Operationstechniken hinsichtlich des postoperativen Schmerzes, Schwellung, des Heilungsverlaufs und möglicher Nervläsionen.^{29–31}

Eine andere Untersuchung hingegen fand signifikante Unterschiede bezogen auf den postoperativen Schmerz, eine auftretende Schwellung und den Heilungsverlauf.³² Eine adäquate Schnitfführung erfüllt bestimmte Anforderungen: Die sich an die Inzision anschließende vollschichtige Lappenpräparation sollte in einen übersichtlichen Operationssitus münden. Des Weiteren sind anatomische Nachbarstrukturen zu schützen. Parodontologische Überlegungen im distalen Bereich des benachbarten Zahnes (37 oder 47) sollten Berücksichtigung finden.³³

Die am häufigsten in der Literatur beschriebenen Schnitfführungen weisen retromolare Inzisionen auf. Der mesiale Anteil wird entweder sulkulär bis Zahn 7 oder 6 weitergeführt (Envelope) oder mündet in einer vertikalen Entlastungsinzision ins Vestibulum. Weiter-

hin finden sich Schnitfführungen, die im distalen Bereich des Zahnes 7 diesen paramarginal umlaufen und ebenfalls mit einer Vertikalinzision im Vestibulum enden.⁶

Die Evaluierung der optimalen Schnitfführung war Gegenstand verschiedener Untersuchungen. Kirtiloglu und Mitarbeiter⁸ untersuchten die Auswirkungen zweier verschiedener Schnitfführungen auf die parodontale Situation distal des Zahnes 7. Verglichen wurden der Modified Szmyd flap (retromolare Entlastung, vertikale Entlastung distal des Zahnes 7) mit dem Three-cornered flap (retromolare Entlastung, sulkuläre Schnitfführung am Zahn 7 und vertikale Entlastung mesial am Zahn 7 unter Schonung der Interdentalpapille). In der frühen Phase der parodontalen Wundheilung

zeigten sich bezüglich der parodontalen Verhältnisse beim Modified Szmyd flap bessere Ergebnisse. Allerdings fanden sich ein Jahr postoperativ keine signifikanten Unterschiede zwischen den beiden Lappen bezogen auf die Sondierungstiefe und den Attachmentlevel.

Die mit einem Abstand zum gingivalen Rand des Zahnes 7 durchgeführte Inzision schien die parodontale Situation anfänglich positiv zu beeinflussen. Allerdings fanden Vecsey und Mitarbeiter¹⁴ keine Unterschiede bezüglich der Sondierungstiefen nach sechs Monaten zwischen dem L-shaped flap (vertikale Entlastung verläuft paramarginal des Zahnes 7) und dem Envelope-Flap. Silva und Mitarbeiter¹¹ fanden bezogen auf ihre gewählten Schnitfführungen (L-shaped flap versus Vertikal incision; eine ca. 3 cm paramarginale Schnitfführung ausgehend vom aufsteigenden Ast) keine statistisch signifikanten Unterschiede, bezogen auf die parodontale Wundheilung des Zahnes 7. Rosa und Mitarbeiter¹⁵ konstatierten keine Abhängigkeit zwischen den untersuchten Schnitfführungen (Three-cornered-flap und Envelope) und der postoperativen Parodontalsituation.

In weiteren Untersuchungen wurde der Einfluss verschiedener Schnitfführungen hinsichtlich der Parameter postoperativer Schmerz, Schwellung, Trismus und Wunddehiszenz untersucht. Sandhu und Mitarbeiter¹⁰ (Bayonetflap und Envelope) beobachteten signifikant häufiger Wunddehiszenzen und größere Schmerzsymptomaten in der Envelope-Gruppe. Hingegen fanden sie keine Unterschiede bei den Parametern Trismus und Schwellung. Zu ähnlichen Ergebnissen kamen Jakse und Mitarbeiter.⁷ Beim Vergleich einer triangulären Schnitfführung und dem Envelope trat die Wunddehiszenz deutlich häufiger in der Envelope-Gruppe auf. Kirk und Mitarbeiter³⁴ fanden hinsichtlich der Lappenauswahl keinen statistisch signifikanten

Mehr Biss hat keiner

Einfluss auf den postoperativen Schmerz und Trismus. Allerdings trat beim modifizierten triangulären Lappen statistisch signifikant häufiger eine Schwellung auf als beim Envelope. Alle angeführten Inzisionen und Lappenbildungen beinhalteten, unabhängig von ihren Modifikationen im anterioren Bereich, eine zusätzliche retromolare Schnittführung.

Fazit

Schnittführungen mit retromolarem Entlastungsschnitt sind aus unserer Sicht jedoch kritisch zu bewerten. Bei einer zu weit medial und lingual geführten Inzision besteht die Gefahr der Nervdissektion. Zusätzlich sind muskuläre Strukturen und Muskelsehnen bei retromolaren Schnittführungen der Gefahr einer Skalpellschädigung ausgesetzt. Weiterhin kompromittiert diese Art der Schnittführung den Nahtverschluss auf knöcherner Unterlage.

Ein Verzicht auf die retromolare Entlastungsinzision umgeht die oben aufgeführten Nachteile. Bei der in diesem Artikel vorgestellten Inzision wird im Vergleich zur Comma shaped Incision (Nageshwar⁴) auf einen bogenförmigen Verlauf der Vertikalentlastung und auf die sulkuläre Schnittführung distal des Zahnes 7 verzichtet. Die hier vorgestellte Vertikalinzision verläuft daher geradlinig. Für eine verbesserte Übersicht kann die Inzision modifiziert sulkulär am Zahn 7 fortgeführt werden. Die dann vollschichtige Lappenpräparation ermöglicht einen optimalen Zugang bei notwendiger Osteotomie im mesialen Bereich des Weisheitszahn. Zudem ist die Reposition des Mukoperiostlappen einfach und der Nahtverschluss kann mit wenigen Einzelknopfnähten auf Os durchgeführt werden. Die hier vorgestellte Inzision- und Lappentechnik bietet einen optimalen Schutz anatomischer Strukturen. Der Verzicht auf eine retromolare Entlastungsinzision erscheint zunächst ungewöhnlich, besticht jedoch durch seine intra- und postoperativen Vorteile sowie durch seine Praktikabilität. [n](#)



KONTAKT



Dr. med. dent. Daniel Pagel, M.Sc.

Oranienburger Str. 221
13437 Berlin
Tel.: 030 41109205
Fax: 030 41109208
E-Mail: praxis@zahnaerzte-pagel.de



Dr. med. Klaus Herrligkoffer

Schönhauser Allee 188
10119 Berlin
Tel.: 030 4444937
Fax: 030 4452913
E-Mail: info@herrligkoffer.de



Kurz: DURAPLANT[®]
mit Ticer-Oberfläche,
für höchste Zuverlässigkeit
und kontrollierte Sicherheit
- bei jedem Biss.

DURAPLANT[®]
So gut kann einfach sein

www.zl-microdent.de
Telefon 02338 801-0

Präzision seit 1968

